

Dents de l'adulte, dents de l'enfant

De 6 mois à 6 ans environ, les enfants n'ont que des dents de lait. A 14 ans les dents définitives sont normalement présentes, sauf les dents de sagesse, plus tardives.

Voici la composition de la dentition d'un enfant avec toutes ses dents de lait (de 30 mois à 6 ans environ) et la composition d'une dentition d'adulte complète.

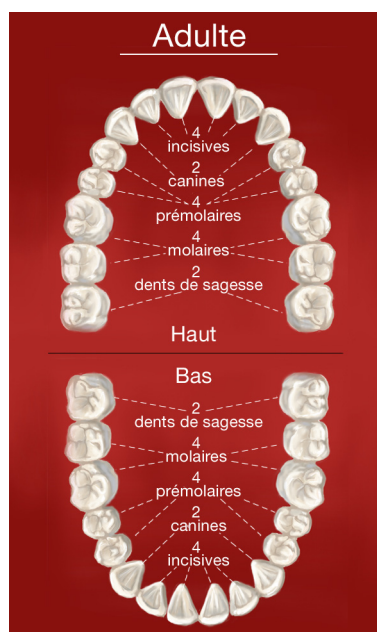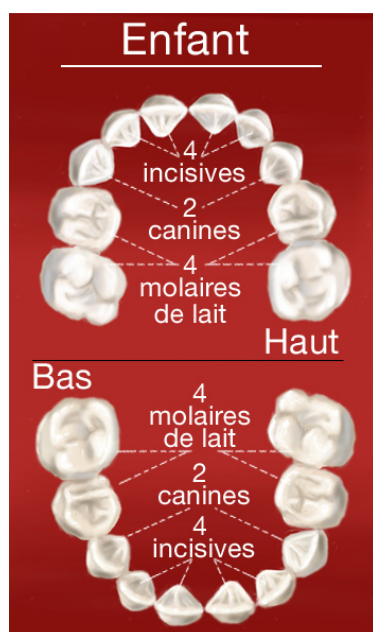
Chaque mâchoire comporte :

4 incisives

2 canines

4 prémolaires

6 molaires



Forme et fonction des dents

Chaque mâchoire comporte chez l'adulte :

- 4 incisives qui ont un bord droit. Elles servent à attraper les aliments et à les couper.
- 2 canines qui présentent une pointe et permettent de déchiqueter les aliments.
- 4 prémolaires et 6 molaires. Les prémolaires et les molaires sont constituées de plusieurs pointes. Ce sont des dents volumineuses qui permettent d'écraser les aliments.
- En principe, les incisives et les canines présentent une seule racine alors que les prémolaires et les molaires présentent plusieurs racines.

Nos conseils

- Chaque enfant perce ses dents à son rythme.
- N'hésitez pas à consulter si l'éruption de l'une de ses dents vous préoccupe.